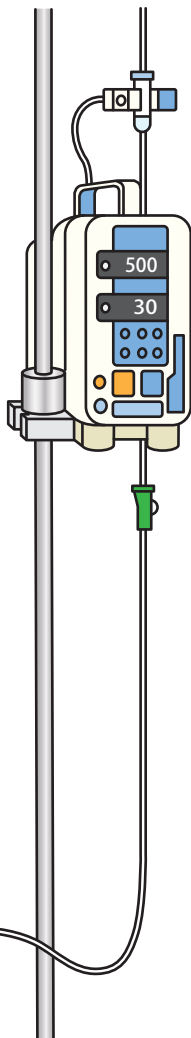
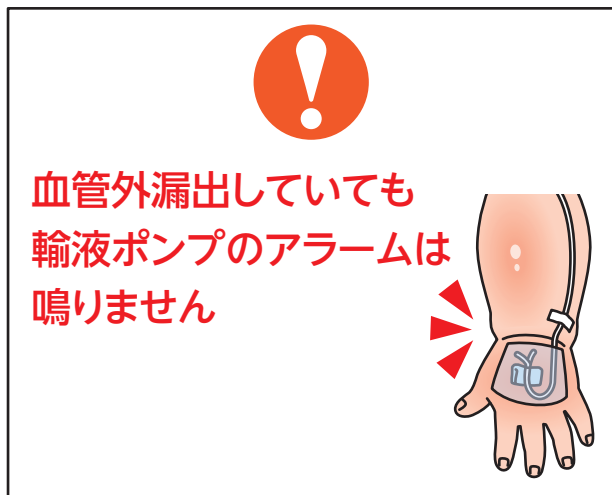

小児の輸液の血管外漏出(第2報)

小児に輸液を投与中、血管外漏出に気付くのが遅れ、治療を要した事例が報告されています。

医療安全情報No.7「小児の輸液の血管外漏出」(2007年6月)で情報提供しました。その後、2018年1月1日～2023年8月31日に52件の事例が再び報告されています。この情報は、第73回報告書「再発・類似事例の分析」で取り上げた内容をもとに作成しました。

事例のイメージ



主な背景

- ・輸液ポンプを使用しており、血管外に漏出した際はアラームが鳴ると思っていたため、刺入部の観察を行っていなかった。
- ・夜間、患児が寝ていたので起こさないように刺入部の観察を行わなかった。
- ・刺入部を不透明のテープで固定していたため、観察ができなかった。
- ・末梢静脈ラインが入っている上肢をカバーや包帯などで保護しており、観察が難しかった。
- ・患児が啼泣しているのは、絶飲絶食中のためだと思い込み、刺入部の観察をしていなかった。
- ・刺入部のみを観察し、腕全体や左右差を確認していなかった。

小児の輸液の血管外漏出(第2報)**事例1**

9カ月の患児に、手背の末梢静脈ラインから輸液ポンプを使用してアクメインD輸液を30mL/hで投与していた。上肢はシーネで固定し、カバーで保護していた。朝6時まで約1時間毎に血管外漏出やカバーのずれがないか観察し、上肢の浮腫や硬結はなかった。その後、患児は泣く様子がなく、看護師は輸液が血管外に漏出した場合は輸液ポンプのアラームが鳴ると思っていたことから、観察していなかった。約4時間後、末梢静脈ラインを抜去するためカバーを外すと指が紫色になっており、皮膚壊死を来していた。

事例2

2歳の患児に、右手背の末梢静脈ラインから輸液ポンプを使用してヴィーンD輸液を40mL/hで投与していた。22時に輸液ポンプの作動状況や刺入部周囲の腫脹がないことを確認した。その後、30分～1時間おきに訪室していたが、輸液ポンプのアラームは鳴っておらず、患児が寝ていたので起こさないように刺入部を観察しなかった。翌朝7時30分頃、刺入部の腫脹、皮膚の白色変化に気付いた。右上肢は緊満し、右前胸部まで腫脹していた。

事例が発生した医療機関の取り組み

- 輸液の投与中は、定期的に末梢静脈ラインの刺入部およびその周辺を観察を行い、血管外漏出を早期に発見する。
- 輸液が血管外に漏出しても、輸液ポンプ等のアラームでは発見できないことを周知する。

上記は一例です。自施設に合った取り組みを検討してください。

取り組みのポイント

- 院内で以下を周知しましょう。
 - 小児は、血管外漏出すると皮下組織に広がり、影響が大きくなりやすい。
 - 輸液ポンプ等のアラームはラインの閉塞を検出するもので、血管外漏出を検出するものではない。
 - 末梢静脈ラインの固定やカバーを工夫して、刺入部およびその周辺を観察を行う。

(総合評価部会)

※この医療安全情報は、医療事故情報収集等事業(厚生労働省補助事業)において収集された事例をもとに、本事業の一環として総合評価部会の専門家の意見に基づき、医療事故の発生予防、再発防止のために作成されたものです。本事業の趣旨等の詳細については、本事業ホームページに掲載されている報告書および年報をご覧ください。

<https://www.med-safe.jp/>

※この情報の作成にあたり、作成時における正確性については万全を期しておりますが、その内容を将来にわたり保証するものではありません。

※この情報は、医療従事者の裁量を制限したり、医療従事者に義務や責任を課したりするものではありません。



公益財団法人 日本医療機能評価機構 医療事故防止事業部

〒101-0061 東京都千代田区神田三崎町1-4-17 東洋ビル
電話：03-5217-0252(直通) FAX：03-5217-0253(直通)
<https://www.med-safe.jp/>