

医療事故情報収集等事業

医療
安全情報

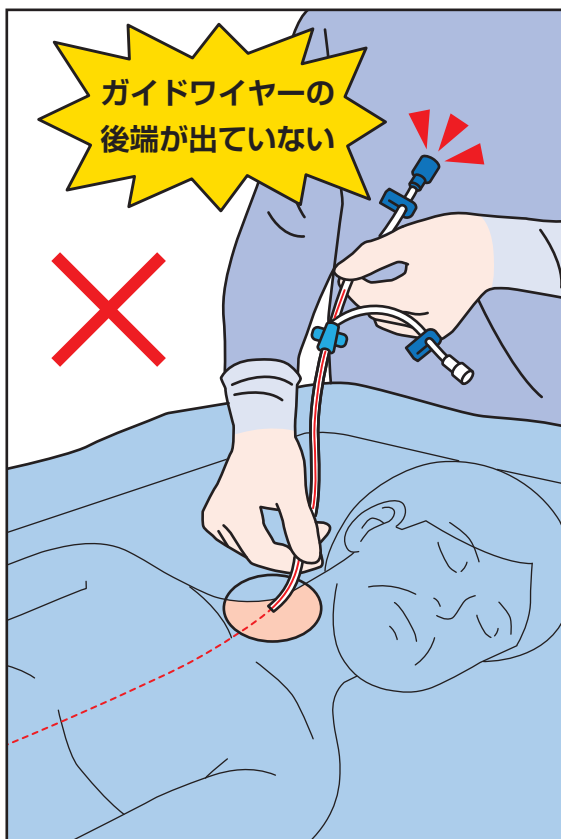
中心静脈カテーテルの ガイドワイヤーの残存

No.164 2020年7月

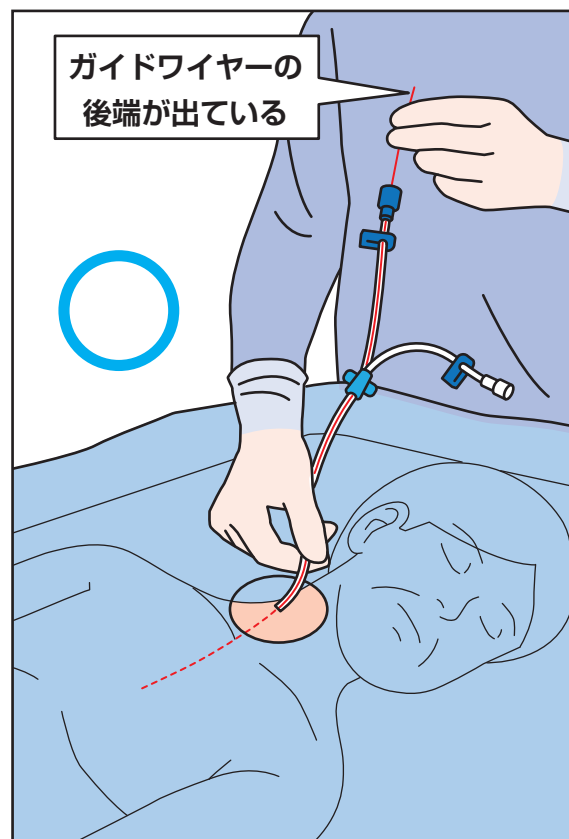
中心静脈カテーテルの挿入時にガイドワイヤーを抜き忘れ、体内に残存した事例が16件報告されています(集計期間:2015年1月1日~2020年5月31日)。この情報は、[第59回報告書「分析テーマ」](#)で取り上げた内容をもとに作成しました。

**中心静脈カテーテルのガイドワイヤーが
体内に残存した事例が報告されています。**

事例1のイメージ



中心静脈カテーテル挿入時のイメージ



中心静脈カテーテルのガイドワイヤーの残存

事例 1

医師は、中心静脈カテーテルの端からガイドワイヤーの後端を出さないまま内頸静脈にカテーテルを挿入した。挿入後にガイドワイヤーを抜き忘れたことに気づき、胸部X線画像で体内に残存していることを確認した。放射線科医師に相談し、透視で確認すると、ガイドワイヤーは上大静脈から右大腿静脈に残存していた。その後、ガイドワイヤーを回収した。

事例 2

医師は右大腿静脈に中心静脈カテーテルを挿入した。挿入後、透視下でカテーテルの位置を確認したが、ガイドワイヤーの残存には気付かなかった。入院中にCT検査を実施したが、医師、診療放射線技師、読影医の誰もガイドワイヤーの残存には気付かず、患者は他院へ転院した。転院3日後に発熱があり、中心静脈カテーテルを抜去してCT検査を実施したところ、大腿静脈から上大静脈にガイドワイヤーが残存していた。当院に再入院してガイドワイヤーを回収した。

事例が発生した医療機関の取り組み

・カテーテルの端からガイドワイヤーの後端を出し、確実に保持してカテーテルを挿入する。

上記は一例です。自施設に合った取り組みを検討してください。

※この医療安全情報は、医療事故情報収集等事業(厚生労働省補助事業)において収集された事例をもとに、本事業の一環として総合評価部会委員の意見に基づき、医療事故の発生予防、再発防止のために作成されたものです。

本事業の趣旨等の詳細については、本事業ホームページをご覧ください。 <http://www.med-safe.jp/>

※この情報の作成にあたり、作成時における正確性については万全を期しておりますが、その内容を将来にわたり保証するものではありません。

※この情報は、医療従事者の裁量を制限したり、医療従事者に義務や責任を課す目的で作成されたものではありません。



公益財団法人 日本医療機能評価機構 医療事故防止事業部

〒101-0061 東京都千代田区神田三崎町1-4-17 東洋ビル

電話：03-5217-0252(直通) FAX：03-5217-0253(直通)

<http://www.med-safe.jp/>